Case-Report: Freizeitsportfähigkeit 34 Jahre nach Patellektomie

H. J. Rist, X. Kälin, L. Weisskopf, U. Martin, B. Segesser

Anamnese:

Kniebeschwerden rechts mehr als links. Sport: 2 x wöchentlich Fussballtraining, am Wochenende Matches, im Winter Alpinskifahren.
Rechts: Schmerzen von stechendem Charakter hinter der Kniescheibe in Abhängigkeit von Belastungen, besonders bei Stop-and-Go.
Links: Z. n. Patellektomie wegen Patellatrümmerfraktur 1973 (Sportunfall). Eigentlich keine Schmerzen, nur „etwas schwammiges Gefühl".

Klinischer Befund:

53-jähriger, untersetzter, kräftiger Patient. LWS-Hyperlordose. Sprung- und Hüftgelenke unauffällig. Leichte Aussenrotationsfehlstellung des linken Fusses beim Gehen. Am linken Kniegelenk quere reizlose Narbe nach Patellektomie. Freie Beweglichkeit, keine Krepitation. Keine Meniskuszeichen, keine lokale Druckschmerzhaftigkeit. Bandapparat stabil. Am rechten Kniegelenk leichtes Gelenkreiben, Zeichen nach Zohlen positiv, druckschmerzhafte Plica mediopatellaris. Lig. patellae o. B.. Keine Meniskuszeichen, Bandapparat stabil.

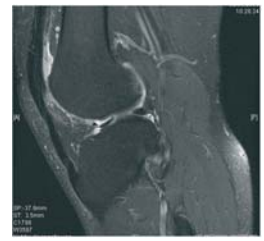

MRI des linken Kniegelenkes: Hoffa-Ödem, Z. n. Patellektomie. Minimale Peritendinitis des Lig. patellae. Inhomogenes Signal der Knochenreste innerhalb des Lig. patellae.

Bildgebende Diagnostik:

Rechtes Kniegelenk in 2 Ebenen/Patella tangential: Zeichen einer Retropatellararthrose mit Gelenkspaltverschmälerung, vermehrter subchondraler Sklerosierung und Osteophytenbildung. Linkes Kniegelenk in 2 Ebenen/Patella tangential : Z. n. Patellektomie mit kleiner rundlicher Kalzifikation im Lig. patellae. Leichte femurotibiale Arthrosezeichen.

MRI des rechten Kniegelenkes:
Retropatellararthrose mit Lateralisation der Patella und osteochondralen Defekten und subchondralem Knochenödem der Retropatellarfläche. Diskrete Peritendinitis der Quadrizepssehne und des Lig. patellae, leichte Ergussbildung, minimale Synovitis.

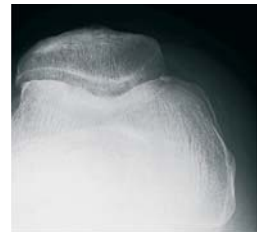

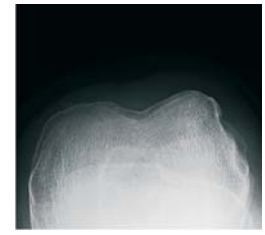

Rx rechtes Kniegelenk in 2 Ebenen/Patella tangential:
Zeichen einer Retropatellararthrose mit Gelenkspaltverschmälerung, vermehrter subchondraler Sklerosierung und Osteophytenbildung.
Rx linkes Kniegelenk 2 Ebenen/Patella tangential :
Z. n. Patellektomie mit kleiner rundlicher Kalzifikation im Lig. patellae.
Leichte femurotibiale Arthrosezeichen.

Biomechanik:

In der Ganganalyse auf der linken Seite 14 % reduzierte Abbremskraft, Abstosskraft kaum seitendifferent. In der Druckmessung abduzierte Fussstellung links, beidseits Spreizfuss. Vermehrte Fersenbelastung. Isokinetische Kraftmessung (Knie Ext/Flex): Insgesamt unter der Norm. Defizit Extensoren rechts im Seitenvergleich 76% (60°/Sek), 79 % (180°/Sek), 57 % (240°/Sek). Flexoren bei 60°/Sek. seitengleich, Defizit rechts 48 % (180°/Sek), 41 % (240°/Sek). Kinematische Laufanalyse: Ausser einer leichten Abduktionsposition des linken Fusses keine Auffälligkeiten.

Zusammenfassung:

Die Beschwerden seitens der Retropatellararthrose am rechten Kniegelenk konnten durch Physiotherapie, Tragen einer stabilisierenden Kniegelenksbandage und 5-malige Hyaluronsäure-Injektion zum Abklingen gebracht werden. Der Patient war nach 3 Monaten uneingeschränkt fähig seinen Freizeitsportaktivitäten nach zu gehen.

Am linken Kniegelenk besteht bei Z.n. Patellektomie ein Kraftdefizit und klinisch und radiologisch eine leichte femurotibiale Arthrose, was jedoch hinsichtlich sportlicher Freizeitaktivitäten (Fussball,Skifahren) weniger Einschränkungen nach sich gezogen hat als entsprechend der nur spärlich vorhandenen Literatur zu erwarten war.

Literatur: beim Verfasser

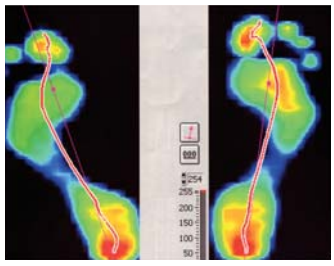

Druckmessung:
abduzierte Fussstellung links, beidseits Spreizfuss.

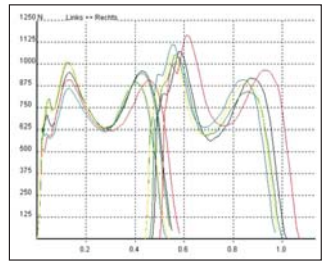

Ganganalyse:
auf der linken Seite 14 % reduzierte Abbremskraft, Abstosskraft kaum seitendifferent, reduziert

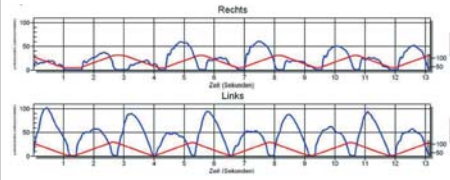

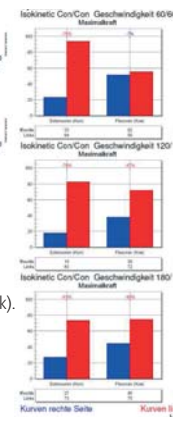

Isokinetische Kraftmessung (Knie Ext/Flex):
Werte insgesamt unter der Norm. Defizit Extensoren rechts im Seitenvergleich 76% (60°/Sek), 79 % (180°/Sek), 57 % (240°/Sek). Flexoren bei 60°/Sek. seitengleich,
Defizit rechts 48 % (180°/Sek), 41 % (240°/Sek).

Praxisklinik Rennbahn AG

Orthopädie | Sportmedizin | Physiotherapie | Biomechanik
CH-4132 Muttenz - Basel
www.rennbahnklinik.ch

swiss olympic medical center